Methylcysteine hydrochloride（ペクタイト）の亜急性および慢性毒性に関する研究

太田五六・宇野義和
金沢大学医学部医動物学教室
岩城利一郎・斉藤晴夫
前富山大学薬学部薬物教室

（昭和 40 年 5 月 26 日受付）

塩酸メチルチステインは，下記の構造式を有する化合物で，チステインより化学的に安定した物質である。

$$HS\text{-}CH_2\text{-}\underset{\underset{NH_2}{|}}{CH}\text{-}COOCH_3\cdot HCl$$

チスティンは，かなり早くから創傷治癒作用を有することが知られており[1,2,3]，S^{35} をラベルしたメチルエステルをラットに投与すると，その実験的創傷部や気管支炎肺内に多量のチスティンが取り込まれることが判つた[4]。最近に至り，塩酸メチルチスティンを人の慢性気管支炎に投与して，顕著な鎮咳，祛痰作用があると報告され[5,6]，その作用機序が従来の鎮咳祛痰作用と異なり，気管支分泌物の融解にあり[7]，従つて慢性副鼻腔炎にも有効だとされた。このように，本剤は創傷治癒作用と鎮咳祛痰作用の両者をかねそなえた薬剤で，極く最近本邦に於ても，急性および慢性のさまざまな呼吸器疾患に応用され初め，その効果が報告されている[8,9,10]。

実験材料および方法

1) 3カ月経口投与実験：dd 系ハツカネズミ雄 24 匹雌 24 匹（体重 10.4～11 g）を用い，1群6匹として，第1群高用量雄群，第2群同雌群，第3群中用量雄群，第4群同雌群，第5群低用量雄群，第6群同雌群，第7群対照雄群，第8群同雌群に分けた。高用量としては，LD_{50} 値 2,335 mg/kg の 1/4 量に当る 600 mg/kg，中用量および低用量は高用量を公比2で減じた 300 mg/kg および 150 mg/kg とした。この低用量での1日投与値は，通常成人の気管支炎その他気道感染症に用うる治療量の約 30 倍量に相当している。投与方法は塩酸メチルシステイン水溶液を1日1回強制経口投与し，その濃度は高用量群に 2.4% 水溶液を，中用量群に 1.2% 水溶液を，低用量群に 0.6% 水溶液をそれぞれ 0.25 ml/10 g の割合で投与した。対照群には同用量の水を強制経口投与し，全動物の飼料はオリエンタル固型飼料，水道水を自由に与えた。飼育室は常時 22℃ 55%湿度に保ち，3カ月間毎朝体重測定を行なつた。実験終了の動物にエーテル麻酔死を施し，胸腺，心臓，肺臓，肝臓，腎臓，睾丸および卵巣の重量測定，体重比の算出，肉眼的観察を行ない，諸臓器を 10% ホルマリン固定，その一部をパラフィン切片，H.E 染色を行なつて鏡検した。鏡検した動物は各雄群より2匹，各雌群より1匹あて任意に選び，計 12 匹であつた。

2) 6カ月経口投与実験：3カ月経口投与実験と同様の動物数，群別，投与方法および観察測定方法を用いて行なつた。

実験成績

1) 3カ月経口投与実験

i) 発育曲線：第1図のごとく，低，中，高用量群とも対照群に比較して異常を認めない。

ii) 臓器重量体重比：第2図のごとく，大部分の臓

第1図 塩酸メチルシスティンのハツカネズミ3カ月投与試験における体重曲線

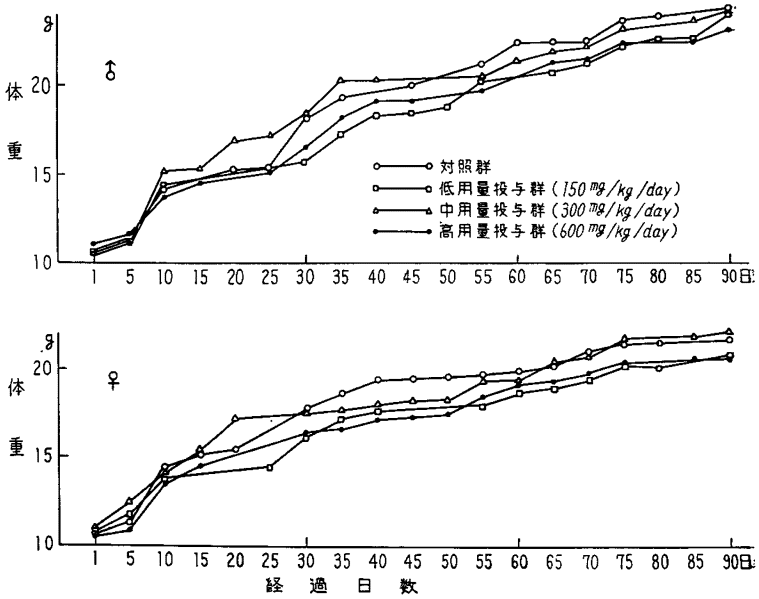

第2図　塩酸メチルシスティンのハツカネズミ3ヵ月投与試験における臓器重量体重比

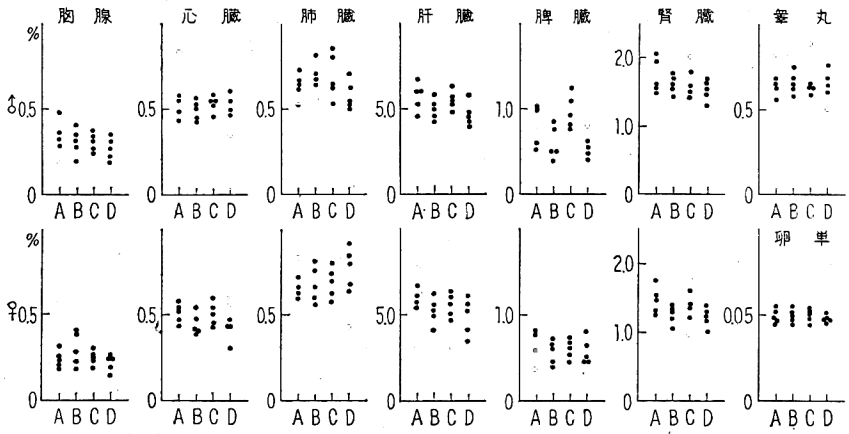

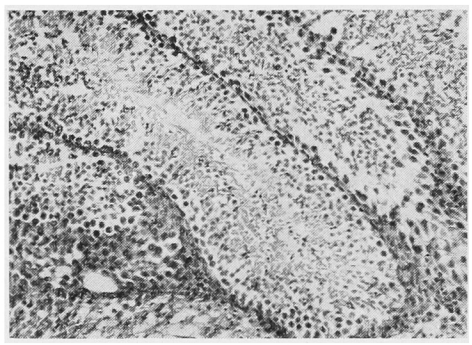

写真 1. 塩酸メチルシスティン中用量（300 mg/kg）3ヵ月投与のハツカネズミの睾丸：正常

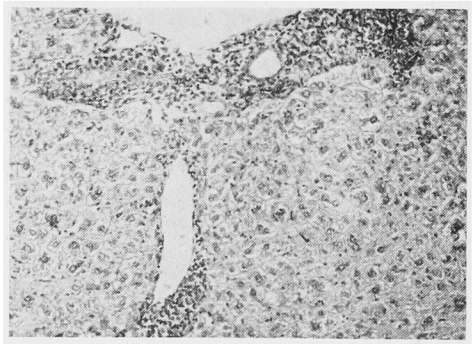

写真 2. 対照群の肝：グ氏鞘内細胞浸潤と2核肝細胞の多発

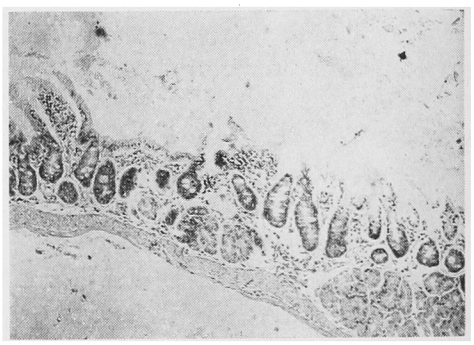

写真 3. 低用量（150 mg/kg）投与3ヵ月の雄の十二指腸：絨毛の萎縮と粘膜剥離

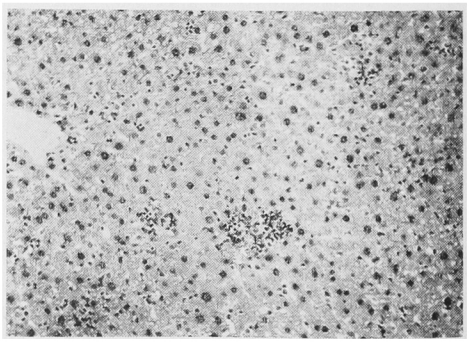

写真 4. 低用量投与6ヵ月の雌の肝：肝実質内の小肉芽腫形成

第3図 塩酸メチルシスティンのハツカネズミ6ヵ月経口投与毒性試験における発育曲線

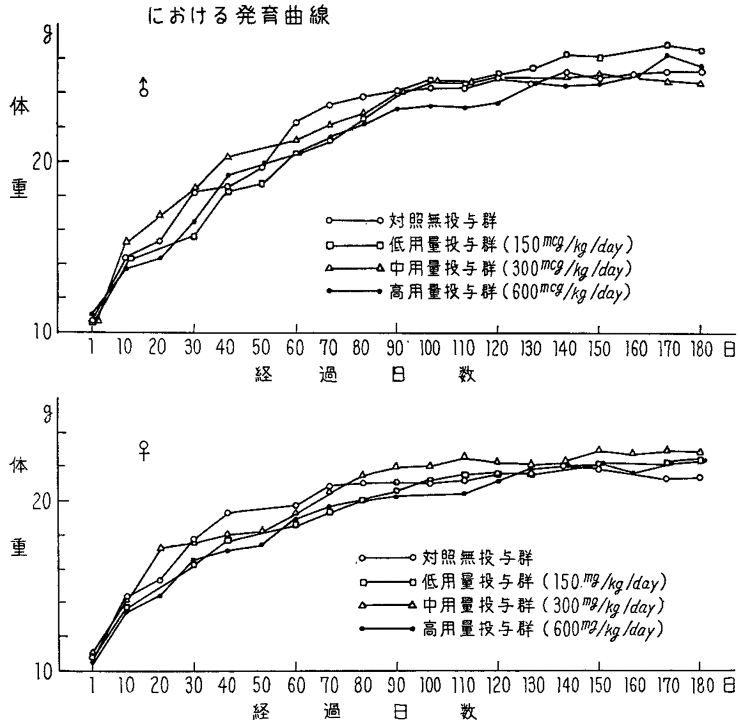

第4図 塩酸メチルシスティンのハツカネズミ6ヵ月経口投与毒性試験における臓器重量体重比および臓器の肉眼的所見

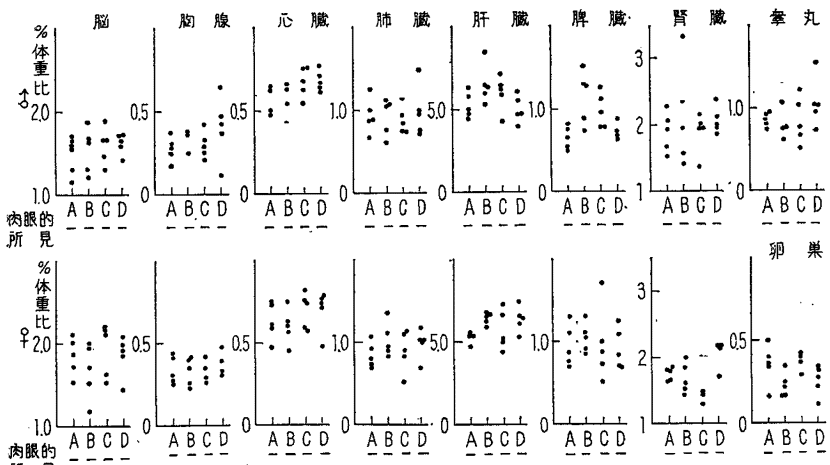

第1表 塩酸メチルシステインのハツカネズミ3カ月投与毒性試験における病理組織学的所見

投与群	個体	臓器	脾			臓	心	臓	腎			臓	肝			臓	肺			臓	睾丸		卵巣	胸腺		十二指腸	大腸	胃
			濾胞の委縮	ウツ血	細網細胞増殖	髄外透血	心筋変性	心内外膜の異常	糸球体の細胞増加	尿細管の変性	尿細管腔内の円柱	腎盂細胞浸潤	実質内細胞浸潤巣	肝細胞の変性	クッパー細胞の増生	胆管周囲細胞浸潤	気管支炎	気管支炎	肺胞壁の細胞性肥厚	浮腫	精子形成不全	間質細胞の異常	濾胞形成の異常	皮質の萎縮	髄質の異常	絨毛の萎縮	カタール	カタール
対照無投与群	No. 1	♂	−	−	−	+	−	−	−	−	−	−	+	−	−	−	−	−	−	−	−	−	×	−	−	−	−	−
	2	♀	−	−	−	+	−	−	−	−	−	−	−	−	−	−	−	−	−	−	×	×	−	−	−	−	−	−
	3	♂	−	−	−	+	−	−	−	−	−	−	−	−	−	−	−	−	−	−	−	−	×	−	−	−	−	−
低用量投与群 (150 mg/kg/day)	No. 1	♂	−	−	−	+	−	−	−	−	−	−	−	−	−	−	−	−	−	−	−	−	×	−	−	+	−	−
	2	♀	−	−	−	+	−	−	−	−	−	−	−	−	−	+	−	−	−	−	×	×	−	−	−	−	−	−
	3	♂	−	−	−	+	−	−	−	−	−	−	−	−	−	+	−	−	−	−	−	−	×	−	−	+	−	−
中用量投与群 (300 mg/kg/day)	No. 1	♂	−	−	−	+	−	−	−	−	−	−	−	−	−	−	−	−	−	−	−	−	×	−	−	−	−	−
	2	♀	−	−	−	+	−	−	−	−	−	−	−	−	−	−	−	−	−	−	×	×	−	−	−	−	−	−
	3	♂	−	−	−	+	−	−	−	−	−	−	−	−	−	−	−	−	−	−	−	−	×	−	−	−	−	−
高用量投与群 (600 mg/kg/day)	No. 1	♂	−	−	−	+	−	−	−	−	−	−	−	−	−	−	−	−	−	−	−	−	×	−	−	−	−	−
	2	♀	−	−	−	+	−	−	−	−	−	−	−	−	−	−	−	−	−	−	×	×	−	−	−	−	−	−
	3	♂	−	−	−	+	−	−	−	−	−	−	−	−	−	−	−	−	−	−	−	−	×	−	−	+	−	−

器が対照群の値に近似している。僅かに雌肝の実験3群の値が幾分対照群より減少しているが，生理的範囲内の変動と思われる。各臓器の肉眼的所見に異常を認めなかつた。

iii) 組織学的所見：組織学的に異常の認められたのは，肝と十二指腸のみであり，胸腺，脾，心，腎，肺，睾丸（写真 1）および卵巣には異常がなかつた（第1表）。

肝の変化は，グ氏鞘内の円形または多核白血球の浸潤（写真 2）と実質内の同細胞の小浸潤巣または小肉芽巣の散在，Kupffer 細胞の動員であるが，肝細胞索の放射状配列はよく保たれ，小葉構造には全くゆがみが無かつた。これらの変化は対照の1例にも認められたが，実験群9例中7例に出現していた。肝の組織変化を呈した動物のうち3例（対照 1，テスト 2）の肝内に，条虫の幼虫嚢胞が認められた。

十二指腸の変化は，絨毛の萎縮（写真 3）であつて，低用量群の2例，高用量群の1例に出現していた。

2) 6カ月経口投与実験

i) 発育曲線：第3図 (i) および (ii) の如く，雌雄ともに，各投与群とも，対照群とほぼ同一の発育傾向を示している。高用量群の雄では，80 日から 130 日にかけて，雌では 90 日から 120 日にかけて，体重増加率が幾分停滞しているかに見えるが，その後は，他の各群と同一レベルでの発育に復している。

ii) 臓器重量体重比：第4図の如く，概括的には特記すべき所見に乏しいが，雄の胸腺，脾，腎，睾丸の一部又は全部の群において，ばらつきが対照群にくらべて幾分増加している。尚雄低用量群の1例の腎，雌中用量群の1例の脾の体重比が明らかに増加している。しかし肉眼的に異常と思われる所見には接していない。

iii) 組織学的所見：主なる組織変化が大後分の肝と少数例の腎に認められた。

肝では，対照群実験群ともに，3カ月

第2表 塩酸メチルシステインのハツカネズミ6カ月投与毒性試験における病理組織学的所見

臓器 / 個体 / 投与群		脾臓 濾胞の萎縮	脾臓 ウツ血	脾臓 細網細胞増殖	脾臓 ヘモヂデリン沈着	脾臓 フラスマ細胞増加	心臓 心筋層内細胞浸潤	心臓 心内外膜の細胞浸潤	心臓 冠動脈壁の肥厚	腎臓 糸球体の細胞増加	腎臓 糸球体基礎膜膨化	腎臓 主部尿細管腔の拡張	腎臓 皮質間質の細胞浸潤	肝 実質内小肉芽形成又は細胞浸潤	肝 肝細胞の硝子様変性	肝 肝細胞の空泡変性	肝 クッパー細胞の増加	肝 胆管周囲細胞浸潤	肝 肝細胞索の不規則化	肺 気管枝腔内細胞浸潤	肺 肺胞腔内滲出物	肺 肺胞壁の細胞性肥厚	肺 ウツ血及出血	睾丸 精子形成不全	睾丸 間質細胞の増加	卵巣 原始濾泡形成の低下	卵巣 異常嚢胞	胞腺 皮質の萎縮	十二指腸 粘膜のカタール	十二指腸 絨毛の萎縮	胃 粘膜下の細胞浸潤と粘膜カタール	胃 粘膜下の細胞浸潤と粘膜カタール	胃 粘膜下の細胞浸潤と粘膜カタール	脳 神経細胞の変性	脳 グリア反応
対照群	No. 1 ♂	−	−	−	−	−	−	−	−	−	−	−	−	++	−	+	+	+	−	+	+	−	−	−	−		−	−	−	−	−	−	−	−	−
	2 ♀	−	−	−	−	−	−	−	−	−	−	−	+	++	−	+	+	+	−	+	−	−	−		−	−	−	−	+	−	+	−	−	−
	3 ♂	−	−	+	−	+	+	−	−	−	−	−	−	+	−	+	+	+	−	−	−	−	−	−	−		−	−	−	−	−	−	−	−
低用量投与群 (150 mg/kg/day)	No. 1 ♂	−	−	−	−	−	−	−	−	−	−	−	−	+	−	+	+	+	−	−	−	−	−	−	−		−	−	−	−	+	−	−	−
	2 ♀	−	−	+	−	+	−	−	−	−	−	−	+	++	−	+	++	++	−	−	−	−	−		−	−	−	−	+	−	+	−	−	−
	3 ♂	−	−	+	−	+	−	−	−	−	−	−	−	+	−	++	+	+	−	−	−	−	−	−	−		−	−	+	−	−	−	−	−
中用量投与群 (300 mg/kg/day)	No. 1 ♂	−	−	−	−	−	−	−	−	−	−	−	−	+	++	++	+	−	++	−	−	−	−	−	−		−	−	−	−	−	−	−	−	−
	2 ♀	−	−	−	−	−	−	−	−	−	−	−	+	++	−	−	+	+	−	−	−	−	−		−	−	−	−	+	−	−	−	−	−
	3 ♂	−	−	−	−	−	−	−	−	−	−	+	−	++	++	+	+	+	+	−	−	−	−	−	−		−	−	−	−	−	−	−	−	−
高用量投与群 (600 mg/kg/day)	No. 1 ♂	−	−	−	−	−	−	−	−	−	+	−	−	+	++	−	+	−	+	−	−	−	−	−	−		−	−	−	−	−	−	−	−	−
	2 ♀	−	−	−	−	−	−	−	−	−	−	−	−	+	+	−	+	−	+	−	−	−	−		−	−	−	−	−	−	−	−	−	−	−
	3 ♂	−	−	−	−	−	−	−	−	+	−	−	−	+	−	++	+	−	−	−	−	−	−	−	−		−	−	+	−	−	−	−	−	−

投与試験に見られたと同様の小細胞浸潤巣(写真 4)または小肉芽巣がさまざまの程度に肝実質内に散在し，Kupffer 細胞の増加とグ氏鞘内細胞浸潤を伴つていた。また可成りの例に，鬱血と中心性脂肪滴出現があつた。しかるに，中用量および高用量の6例中4例に，肝細胞が帯状，巣状にエオヂンに好染し(hyalinization)，その核もやや濃縮ぎみで，原形質も小型化したものが多く，さらにその一部では，肝細胞索の配列の乱れと大小不同化が現われていた(写真 5)。しかし壊死脱落巣を全く認めなかつた。この変化は対照群にはなかつた。

腎では，対照群，低および中用量群のそれぞれ1例に，皮質内間質に円形細胞浸潤巣が散在しているのを認めた。糸球体の細胞増加を高用量群の1例に，同基礎膜の部分的膨化を同じく高用量群の1例にのみ認めた。

前胃粘膜下の軽度炎症反応を対照実験群ともに少数例に認めた。その他の臓器に著変がなかつた。

考　按

本剤には，冒頭に記載した薬理作用があつて，急性気管支炎，気管支喘息に対して，著しい祛痰，鎮咳作用があり，さらにこれを慢性肺気腫，気管支拡張症，肺膿瘍にも応用し，主訴の寛解に有効な薬剤だとの報告が出初めている。これが臨床に応用される以前に，毒性の有無が検討されねばならないことは言をまたない。今回の毒性実験の成績から判断すると，ハツカネズミ LD_{50} 値の 1/4 量(高用量)を連日3カ月間 dd 系ハツカネズミに経口投与しても，その発育曲線，組織像に本剤に起因したと思われる異常所見を全く見出し得なかつた。

しかし同量またはその半量を6カ月間投与すると，発育曲線には異常を認めないが，肝の組織像に瀰慢性の軽度の肝細胞変性像の出現することが解つた。この像は hyalinization を主体とし，その一部では肝細胞索の放射状の

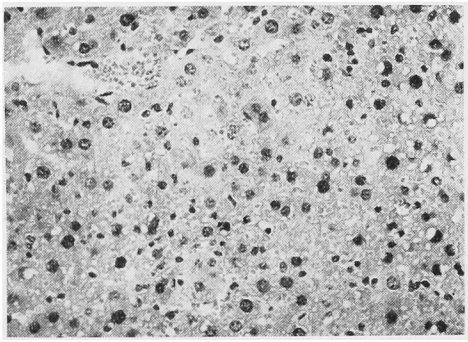

写真 5. 中用量6カ月間投与の雄の肝 hyalinization と肝細胞核の軽度濃縮と小型化，空泡の出現，肝細胞索の不規則化

配列が不規則化しているのを認めた。しかしこれ以上進行せる肝障害像がなく，肝障害作用としては軽微なものである。これら動物の1日の投与量は，人の治療量のめ120倍と60倍に当り，それを6カ月間連続投与して初て現われた肝障害である。この軽度肝障害を助長したと思われる因子に，飼育途中での寄生虫性細菌性感染症のあつたことを挙げねばならない。即ち肝内の非特異的肉芽腫の散発が，3カ月，6カ月の対照をも含めた大多数の例にあり，この nonspecific reactive hepatitis の上に，本剤によると推定される軽度肝障害がうち建てられている。

高用量投与群の極く少数例の腎に，糸球体の細胞増加または基礎膜の部分的増加を認めたが，例外的少数のために，本剤との関係は明らかではない。

小腸特に十二指腸粘膜の絨毛萎縮と前胃粘膜下の軽微な炎症反応は，胃ゾンデの強制挿入によるものと考えて，誤りないと思われる。

総数約100匹の動物の内，対照例を除いて，気管支炎，気管支肺炎，肺出血または浮腫，限局性肺気腫等通常の実験で散発的に必ず遭遇する肺病変が肉眼的に1例も認められなかつたことは，特記されてよい所見だと思う。

結　論

1) dd 系ハツカネズミ 96 匹(雄雌同数)を用い，雌雄別々に計8群に分け，塩酸メチルシステイン 600 mg/kg (LD_{50} 値の 1/4 量)，300 mg/kg，および 150 mg/kg の3用量の水溶液を連日強制経口投与して，毒性の有無を検討した。

2) 3カ月投与では，発育曲線，臓器重量，肉眼所見には全く異常なく，組織学的にも本剤によると思われる異常所見に接しなかつた。

3) 6カ月投与では，発育曲線に異常を認めなかつたが，一部の臓器重量体重比に軽度のばらつきが現れ，組織学的には，その高および中用量投与群にのみ，軽微な肝の瀰慢性変性像を認めた。しかし，進行性破壊性の病変ではなかつた。

文　献

1) BRUNSTING, L. A. & SIMONSEN, D. G. : Cutaneous ulcers treated by the sulphydryl containing amino acid cysteine. J. Amer. Med. Asso. 101 : 25, 1933.
2) WILLIAMSON, M. B. & FROMM, H. J. : Utilization of sulfur amino acids during healing of experimental wounds. Proc. Soc. Exp. Biol. & Med. 329 : 83, 1952.
3) WILLIAMSON, M. B. & FROMM, H. J. : The incorporation of sulfur amino acids into the proteins of regenerating wound tissue. J. Biol. Chem. 212 : 705, 1955.
4) WILLIAMSON, M. B. & FROMM, H. J. : Excretion of sulfur during healing of experimental wounds. Proc. Soc. Exp. Biol. & Med. 87 : 366, 1954.
5) PALMER, K. N. V., GEAKE, M. R. & BRASS, W. : Clinical trial of methylcysteine hydrochloride in chronic bronchitis. Brit. Med. J. 1 : 280, 1962.
6) MANN, B., EDWARDS, A. & LAURRE, M.: Methylcysteine hydrochloride in chronic bronchitis. Brit. J. Dis. Chest. 57 : 192, 1963.
7) WEBB, R. W. : Clinical evaluation of a new mucolytic agent, acetylcysteine. J. Thorac. Cardiov. Surg. 44 : 330, 1962.
8) 海老原勉：小児科領域における抗気管支炎剤（ベクタイト）の使用経験。未発表
9) 武井範夫，福島芳彦，吉村正治．呼吸器疾患における喀痰の喀出困難と Methylcysteine hydrochloride (MCH) の内服効果。未発表
10) 梅田博道：Methylcysteine hydrochloride（ベクタイト）の使用経験。未発表