皮膚科領域における Fosfomycin capsule の使用経験

石　川　謹　也
川崎市立川崎病院皮膚科
（部長：石川謹也）

はじめに

Fosfomycin は *Streptomycetes* から分離された広い抗菌スペクトルムを有する新しい抗生物質で，細菌細胞壁合成をその前段階である nucleotide muramyl peptides のレベルで阻害する特異な抗菌作用を有する。

今回，明治製菓から本剤の提供を受けた故，皮膚科外来患者に使用し，以下のような臨床結果が得られたので報告する。

薬剤について

Fosfomycin カプセルは1カプセル中に Fosfomycin calcium 500mg（力価）を含有し，その化学構造式は下記のとおりである。

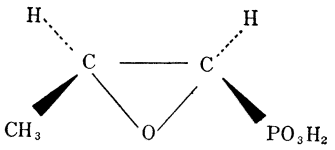

対象と投与方法

昭和 49 年 1 月から昭和 49 年 2 月までの間に当院皮膚科を訪れた皮膚感染症の計6例に使用した。

投与方法は成人に1日4カプセルを4回に分服させ，症例 No. 6（6歳．M）については1日3カプセルを3回に分服させた。

治療効果

効果判定の基準はつぎのようにした。

著効(卅)……Fosfomycin 投与後2～3日で著しい症状の改善が認められ，以後数日の間に治癒に向ったもの。

有効(廿)……Fosfomycin 投与後2～3日で症状がかなり改善され，1週後には略治の状態に達したもの。

無効(－)……Fosfomycin 投与後も全く症状の改善が認められないか，あるいは増悪を示したもの。

なお，外科的切開を加えたものでは，効果判定を1段階下にさげた。

成績

第1例　25 才，男。化膿性汗腺炎（左腋窩）．2週間前から発生。初診時，なお，数個の小膿瘍が認められる。本剤投与後，日に日に軽快し，5日後に略治の状態になる。

第2例　23 才，男。趾間白癬兼2次感染（右足）。右4～5趾間が2日前から腫脹し，疼痛を強く訴える。切開を加え，本剤を投与。翌日は排膿消失し，さらに腫脹疼痛ともに軽減した。5日後には略治の状態となる。

第3例　42 才，男。趾間白癬兼2次感染（右足）。10日前から右4～5趾間が腫脹し，疼痛を強く訴える。右股淋巴節も軽度腫脹し，疼痛がある。切開を加え，本剤を投与。翌日は自覚症，他覚症ともに著しく軽減。3日後には排膿消失し，腫脹もとれた。1週間後には略治の状態となる。

第4例　32 才，女。面疔，前日から左眉毛部が腫脹し，頭痛を訴える。本剤投与後日に日に軽快し，3日後に膿栓排出し，5日後には硬結を残すだけとなる。

第5例　64 才，女。丹毒。1週間前から右頬から右耳介にかけて紅斑，腫脹を発生，圧痛を訴える。本剤投与後，3日後には著しく症状軽減し，5日後には落屑を

Table 1　Summary of cases

No.	Age	Sex	Diagnosis	Organisms	MIC (μg/ml)	Daily dose (mg)	Duration (days)	Effect	Side effect
1	25	M	Hidradenitis suppurative	*Staph. aureus*	1.56	2,000	6	廿	none
2	23	F	Tinea pedis with secondary bacterial infection	*Staph. aureus*	1.56	2,000	2	廿	none
3	42	M	Tinea pedis with secondary bacterial infection	*Staph. aureus*	12.5	2,000	8	廿	none
4	32	F	Furuncle	*Staph. aureus*	12.5	2,000	6	廿	none
5	64	F	Erysipelas			2,000	6	卅	none
6	9	M	Scalded skin syndrome			1,500	4	卅	none

残すだけとなる。

第6例 9才，男。Scalded skin syndrome。初診日の朝から突然，右上肢，左側腹，右大腿に広範囲に水疱形成を伴なった紅斑を発生。ニコルスキー現象陽性。本剤投与後，翌日には水疱消失し，2日後には乾燥化する。5日後には落屑面を残すだけとなる。

以上6症例の一覧表は Table 1 に示す。

考　　案

以上のように6例に使用し，うち，菌の証明されたものは4例で，いずれも *Staphylococcus aureus* であった。MIC で2例に 12.5 のものがあったが，臨床的には有効性が充分に認められた。

Scalded skin syndrome の1例は原因として薬剤と関係なく，菌は分離されなかったが，staphylococcal のものと思考され，本剤投与によりすみやかに軽快した。

なお，副作用は全例に認められなかった。

ま と め

6例の皮膚感染症に Fosfomycin を使用し，著効2例，有効4例とかなりすぐれた臨床効果が得られた。

なお，全例に特記すべき副作用は認められなかった。

参 考 文 献

1) HOLLOWAY, W. J., CLARK, J. & ROCCO, R.: Preliminary clinical trials with phosphonomycin. Antimicr. Agents & Chemoth. 327～331, 1969

2) 第22回日本化学療法学会総会シンポジウム。Fosfomycin の評価。昭和49年6月29日（東京）

THE APPLICATION OF FOSFOMYCIN CAPSULE IN THE FIELD OF DERMATOLOGY

KINYA ISHIKAWA

Department of Dermatology, Kawasaki City Hospital

(Director : KINYA ISHIKAWA)

1. Fosfomycin was used in 6 cases of dermatological infection with the fairly good clinical result; *i. e.* remarkable effect in 2 cases and effect in 4 cases.

2. Of 6 cases, isolated bacteria were demonstrated in 4 cases, all of which were *Staphylococcus aureus*, in 2 strains of which MIC was observed rather poor at 12.5 μg/ml.

3. No remakable side effect was seen in any case.