Cefotaxime の臨床的検討

辻本兵博・清水賢一
旭ケ丘厚生年金病院内科

β-lactamase に対して安定な新しい cephalosporin 系注射剤 Cefotaxime を 9 例の入院患者に使用した。

その内訳は，細菌性肺炎 6 例，マイコプラズマ肺炎 1 例，膿胸 1 例，肝膿瘍 1 例であった。患者は 18～83 歳までの男子 4 名，女子 5 名で，そのうち 6 名は慢性気管支炎，気管支拡張症，肺のう胞症およびウッ血性心不全の基礎疾患を有する重症難治症例である。

薬剤は 2～4 g を 1 日 2 回に分けて点滴静注（1 例のみ筋注と併用）し，総投与量 28～140 g，投与期間は 7～35 日であった。

臨床効果は著効 2 例，有効 3 例，やや有効 3 例，無効 1 例で 55.6% の有効率を得た。

細菌学的には，起炎菌と考えられる 7 例中，肺炎の *S. pneumoniae*＋*H. influenzae* 1 例，*H. influenzae* 2 例，*P. aeruginosa* 1 例の計 4 例が消失し，*P. aeruginosa* 1 例，*β-Streptococcus*＋*Peptostreptococcus* 1 例，肝膿瘍の *E. coli*＋*K. pneumoniae*＋*P. vulgaris* 1 例が不変であった。

全例とも本剤によると思われる副作用は認められなかった。

cefotaxime (HR 756, CTX) はドイツヘキスト社とフランスルセル社とで共同開発された新しい半合成 cephalosporin 系，Sodium 7-[2-(2-amino-4-thiazolyl)-2-methoxyiminoacetamido]cephalosporanate 抗生物質である。本剤は β-lactamase に対し安定性を有し，従来の cephalosporin 系薬剤は *H. influenzae* に抗菌力が低いため，本菌が起炎菌の可能性が多い呼吸器感染症，とくに慢性感染症には first choice となし難かったが，Cefotaxime はすぐれた抗菌力を示している[1]。さらに opportunistic infection として問題にされている *P. aeruginosa* に対しても治療の可能性を示唆する MIC を有し，その作用は殺菌的である[2]。

今回，われわれは本剤を呼吸器感染症 8 例と肝膿瘍 1 例の計 9 例に使用し，その臨床的効果，副作用の検討を行なつた。

I. 研 究 方 法

1 治療対象

投与の対象は昭和 53 年 9 月から 12 月までの 4 カ月間に当院内科へ入院した呼吸器感染症 8 例と肝膿瘍 1 例の計 9 例である。呼吸器感染症は細菌性肺炎 6 例，マイコプラズマ肺炎 1 例，膿胸 1 例であった。細菌性肺炎の全症例は基礎疾患として長期間にわたる慢性気管支炎，気管支拡張症あるいは心不全を有し，膿胸例では肺結核，気胸さらに気管支拡張などに長期間罹病している。このように難治性，複雑性の背景を持つ患者であった。

2 投与方法

投与前に皮内テストを行ない陰性を確認したうえ，Cefotaxime 1 g ないし 2 g を生理食塩液 500 ml に溶解し，約 2 時間かけて点滴静注し，1 日 2 回投与した。投与期間は 7 日から 35 日間で，総量 28 g から 140 g におよんだ。他の抗菌製剤は併用せず全例単独投与であった。

3 効果判定

治療前後の病状（発熱，咳嗽，喀痰，喘鳴，呼吸困難，チアノーゼなど）とその改善度，末梢血，血清検査，細菌検査および胸部レ線像をもって判定した。とくに，治療前の病状と胸部レ線像の改善度を重視した。著効，有効，やや有効および無効に分けた。肝膿瘍例では熱型，食欲，腹部症状と肝穿刺液の細菌検査をもって判定した。

4 副作用

臨床症状と末梢血，肝機能，腎機能，尿検査所見を投与前後で比較検討した。

II. 治 療 成 績

9 症例の治療成績の概要を Table 1 に示した。著効 2 例，有効 3 例，やや有効 3 例および無効 1 例であった。肺炎のうち 6 例は細菌性肺炎で Case 2, 4 は広範に進行した気管支拡張症が基礎にあり，過去にも再三肺炎を起し，難治状態であった。Case 6 のみ基礎疾患がなく血清寒冷凝集反応 1,024 倍，マイコプラズマ補体結合反応 128 倍でマイコプラズマ肺炎と診断したが，有効と判定した。Case 5 は 83 歳という高齢の上るいそう著明で，慢性のウッ血性心不全を伴い循環不全の強い寝たっきり患者で胸部レ線像の陰影増強と高熱が続き 1 週間で投与を中止し，無効とした。Case 8 は当院の職員で多

Table 1 Clinical results of cefotaxime

Case	Age	Sex	Diagnosis	Underling disease	Dose of cefotaxime		Isolated organism	Clinical effect	Side effect
					Daily dose (g)	Duration (days)			
1 F. F.	66	F	Pneumonia	Chronic bronchitis	1 g ×2 (d. i.)	14	*S. pneumoniae* $10^9 \rightarrow (-)$ *H. influenzae* $10^6 \rightarrow (-)$	Excellent	None
2 M. S.	37	F	Pneumonia	Bronchiectasis	2 g ×2 (d. i.)	21	*P. aeruginosa* $10^7 \rightarrow 10^7$	Poor	None
3 A. T.	53	M	Pyothorax	—	2 g ×2 (d. i.)	35	*β-Streptococcus* $10^7 \rightarrow 10^5$ *Peptostreptococcus* 10^5	Poor	None
4 M. Y.	45	F	Pneumonia	Chronic bronchitis Bronchiectasis	1 g ×2 (d. i.)	14	*H. influenzae* $10^5 \rightarrow (-)$	Good	None
5 S. H.	83	F	Pneumonia	Congestive heart disease	2 g ×2 (d. i.)	7	Normal flora	Unchanged	None
6 J. M.	18	M	Pneumonia	—	1 g ×2 (d. i.)	14	CAT* 1 : 1024 CF-Ab** 1 : 128	Good	None
7 B. K.	65	M	Pneumonia	Cystic disease of lung	2 g ×2 (d. i.)	14	Normal flora *P. aeruginosa* $10^3 \rightarrow (-)$	Excellent	None
8 K. H.	49	F	Liver abscess	—	1 g ×2 (d. i.) 1 g ×2 (i. m.)	21	*E. coli* $10^7 \rightarrow 10^7$ *K. pneumoniae* $10^7 \rightarrow 10^7$ *P. vulgaris* $10^3 \rightarrow 10^3$	Poor	None
9 R. K.	72	M	Pneumonia	Chronic bronchitis	2 g ×2 (d. i.)	14	*H. influenzae* $10^5 \rightarrow (-)$	Good	None

* CAT : Serum-cold agglutination test (1 : 64↓ Normal)

** CF-Ab : Complement fixation test Ab titer of Mycoplasma (1 : 16↓ Normal)

発性の肝膿瘍のため昭和52年10月から昭和53年9月まで入院し，一時改善したが，昭和53年11月27日復職して間もなく12月9日より再び高熱が出現し，CT scan などの精査の結果，肝に多発性の膿瘍病巣があり経皮的に排膿も行ない，さらに本剤を1g点滴静注，1g筋注を朝夕に行ない1日4gを投与し21日間使用した。使用前は39～40°C の remittent fever が続いていたが，投与7日目より37°C台に下降し，一般状態もやや良好となり食欲も出て来た。しかし白血球数は15,000～20,000以上あり検出菌は *E. coli*, *K. pneumoniae*, *P. vulgaris* が持続したので，やや有効と判定した。

Case 6（J.M. 18歳 男 高校生）は入院前約20日間近医に通院し，治療を受けていたが，高熱が続き膿性喀痰の排出もあり，当科に入院した。喀痰中の検出菌は常在菌のみであったが，本剤を1g 朝夕点滴静注を2週間施行し胸部レ線像の改善がみられた。しかし2週間後に行なった血清学的検査の結果マイコプラズマ肺炎と診断したが（前述），一般細菌感染もあったと思われ有効と判定した（Fig. 7, 8）。

Case 3（A.T. 53歳 男 事務員）は25歳の時に肺結核＋右胸膜炎＋右気胸にて2年間入院治療し，44歳頃より気管支拡張症といわれ，断続的に急性増悪を起し化

Fig. 1 Case 1 F.F. 66 y.o. F. Pneumonia

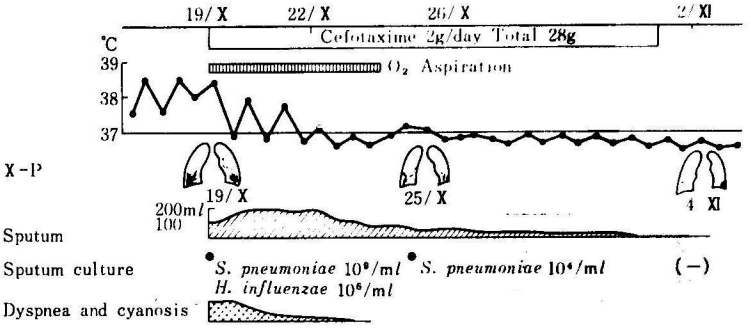

ESR (1°)	100	40	25
WBC	12,900	4,100	6,200 4,600
CRP	12+	1+	(−)
pH	7.475	7.409	
PO_2	39.2	71.8	
PCO_2	39.8	37.3	
B.E.	+7.3	+1.0	

Fig. 2 Chest X-P (Case 1)

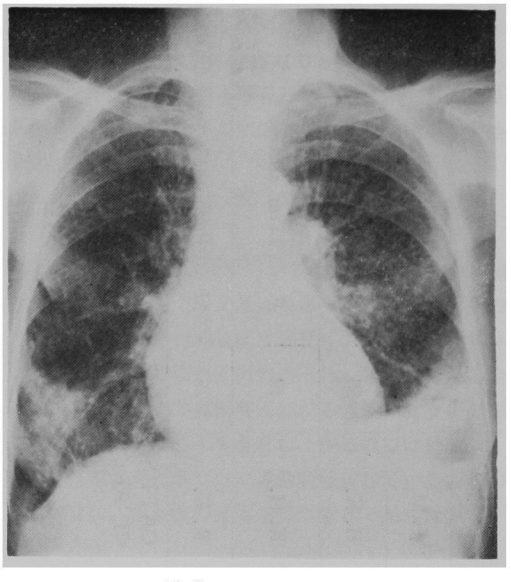

Before treatment

Fig. 3 Chest X-P (Case 1)

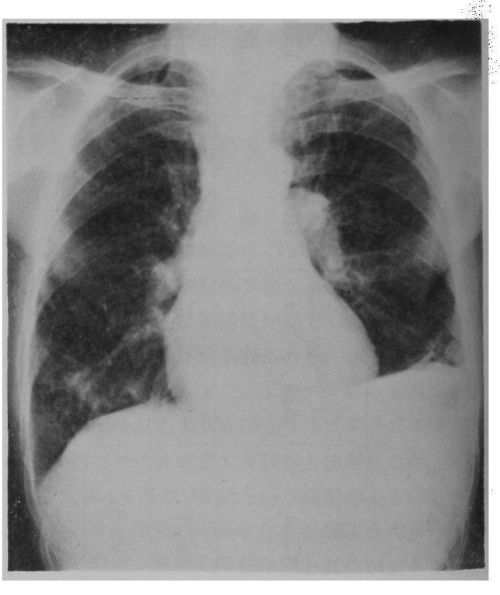

After treatment

学療法を受けていた既往歴のある患者で，昭和52年6月頃より高熱が続き，膿胸となったと紹介された。化学療法後小康状態だったが，昭和53年8月25日より再び高熱が続き，多量の喀痰中に *S. pneumoniae* が検出されたという。Talampicillin. Cephalexin など投与されたが改善せず，9月11日当科に入院した。本剤2gを朝夕に35日間点滴静注したが，胸部レ線像は不変だった (Fig. 9, 10)。しかし，レンガ色の悪臭膿性痰が本剤投与によりやや漿液粘性痰に変り，排出量の減少もみられた。喀痰中には *β-Streptococcus* が依然として10^5～10^7/ml 検出され，胸腔内からは *Peptostreptococcus* が検出された。やや有効と判定された。

著効を示した肺炎2例について症例を提示する。

症例1 F. F. 66歳 女 無職

昭和53年10月12日より 38°C 台の高熱が続き，咳嗽，膿性痰が次第に増悪し，喘鳴，呼吸困難，チアノーゼ出現し，10月18日当科へ緊急入院した。かなり以前より慢性気管支炎と診断されており，適当に漢方薬など服用し，今回も入院まで薬剤を服用せず，我慢し自宅で安静を保っていたという。臨床経過は Fig. 1 に示した

Fig. 4 Case 7. B.K. 65 y.o.M. Pneumonia

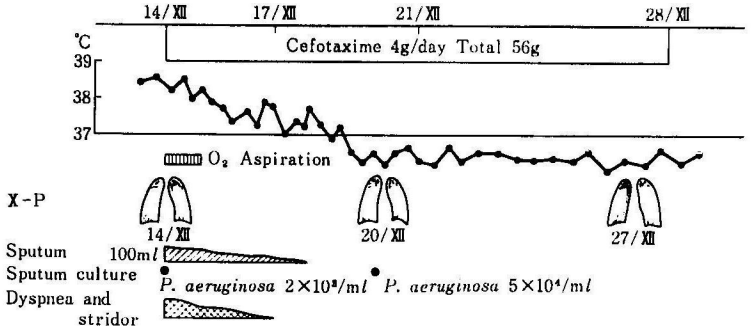

ESR (1°)	137			
WBC	11,100	6,400	6,100	5,500
CRP	9 +	3 +	(±)	(−)
pH	7.463			7.391
PO_2	64.7			126.7
PCO_2	28.5			40.0
B.E.	−0.8			+2.3

Fig. 5 Chest X-P (Case 7)

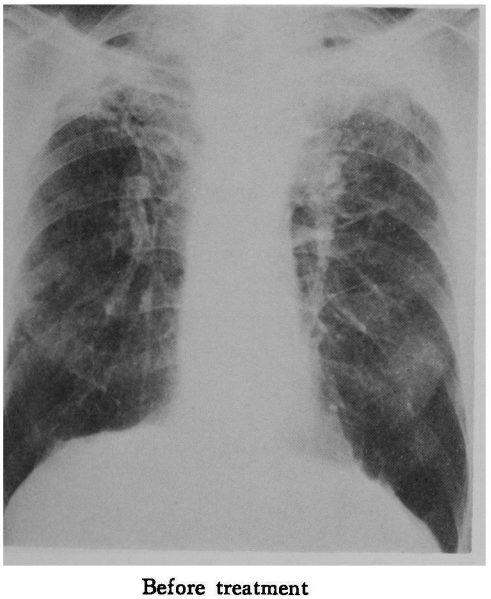

Before treatment

Fig. 6 Chest X-P (Case 7)

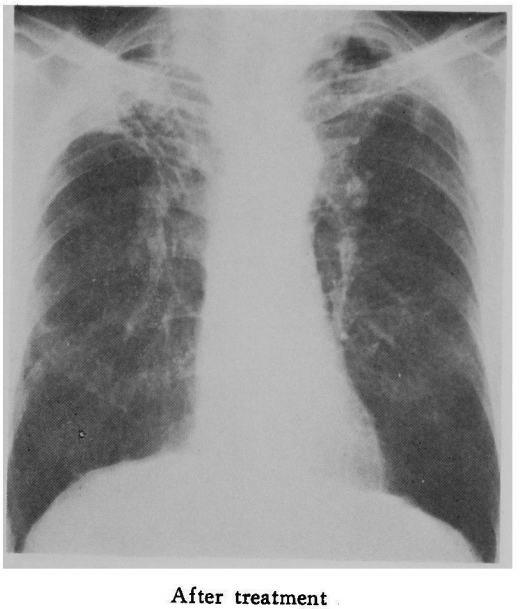

After treatment

通りで，白血球数 12,900，CRP 12+，血沈 1 時間値100 mm，動脈血液ガス分圧も P_aO_2 39.2 mmHg，P_aCO_2 39.8 mmHg，pH 7.475，BE+7.3 で hypoxemia 強く，respiratory alkalosis を呈していた。喀痰中からは *S. pneumoniae* 10^9/ml，*H. influenzae* 10^6/ml が検出され，胸部レ線像は Fig. 2 のように両肺下野に濃厚均等陰影が認められ，かなり重症の肺炎を呈した。10月19日より Cefotaxime 1 g を朝夕に点滴静注 14 日間行なった。入院時より 5 日間 O_2 吸入 (2 ℓ/min) を施行したが，投与 5 日目より呼吸困難なく，軽度の咳嗽，喘鳴となり，7 日目より平熱化し自覚症状の改善がみられた。

Fig. 7 Chest X-P (Case 6)

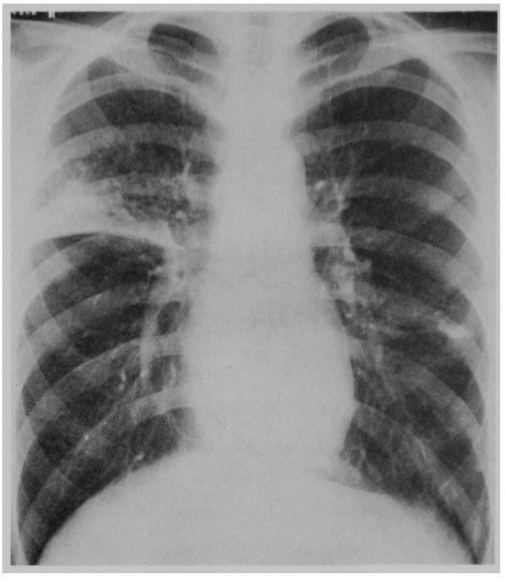

Before treatment

Fig. 8 Chest X-P (Case 6)

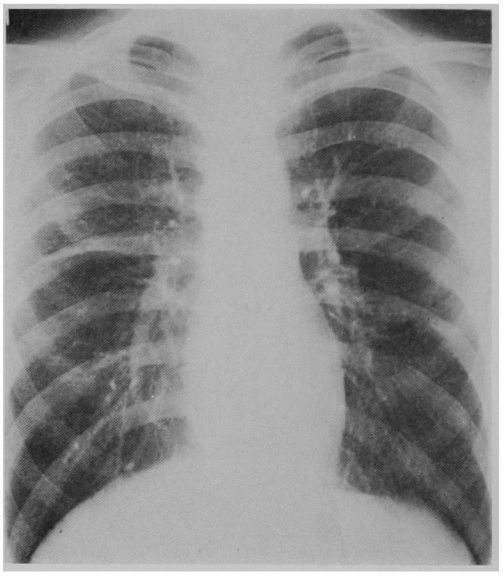

After treatment

Fig. 9 Chest X-P (Case 3)

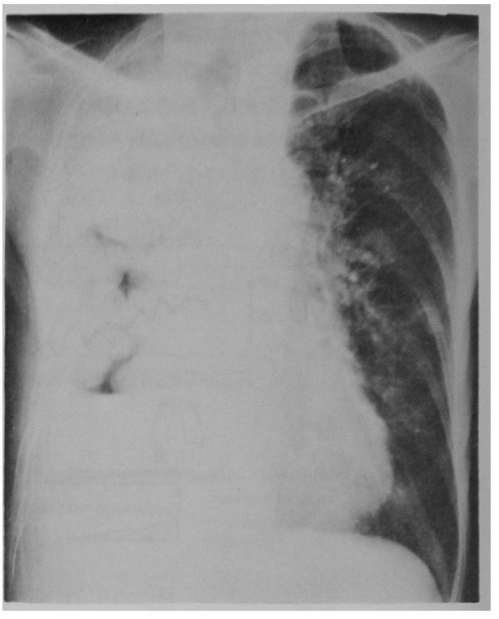

Before treatment

Fig. 10 Chest X-P (Case 3)

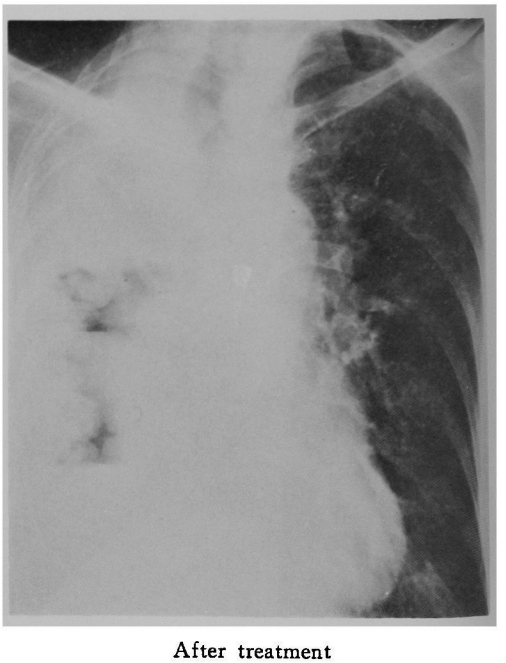

After treatment

Table 2 Laboratory findings before and after administration of cefotaxime

Case	Age	Sex		RBC ($\times 10^4$/mm^3)	Hb (g/dl)	Ht (%)	Platelet ($\times 10^4$/mm^3)	WBC ($\times 10^2$/mm^3)	ESR (mm)	GOT (u)	GPT (u)	Al-p (u)	BUN (mg/dl)	S-Cr (mg/dl)
1 F.F.	66	F	B	432	11.2	37	9.7	129	137	11	10	9.1	5.7	0.6
			A	368	12.0	33	13.3	62	25	8	8	3.7	10.4	0.9
2 M.S.	37	F	B	459	13.1	38	24.6	117	82	14	11	5.8	9.6	0.7
			A	408	13.3	41	29.2	119	85	10	9	6.7	11.3	0.8
3 A.T.	53	M	B	280	7.5	24	23.0	84	60	8	9	5.6	10.7	0.8
			A	346	10.1	30	20.8	70	—	16	11	6.0	8.8	0.8
4 M.Y.	45	F	B	400	11.5	34	25.7	57	123	13	9	3.5	10.2	0.6
			A	430	11.7	32	—	40	45	22	38	7.0	10.0	1.5
5 S.H.	83	F	B	408	12.5	37	19.1	86	18	7	7	4.2	10.4	0.8
			A	450	14.2	42	—	116	—	8	6	5.1	12.3	1.4
6 J.M.	18	M	B	442	14.6	41	30.2	52	47	27	19	7.9	14.8	1.2
			A	416	13.3	38	—	109	17	10	8	5.8	10.2	1.1
7 B.K.	65	M	B	402	13.0	38	26.4	111	137	13	10	5.5	15.2	0.9
			A	335	12.5	36	13.5	61	—	11	7	5.1	7.7	0.6
8 K.H.	49	F	B	333	11.5	31	32.5	158	—	8	9	8.2	13.7	0.9
			A	315	10.0	28	12.1	241	—	20	20	18.1	8.9	1.0
9 R.K.	72	M	B	509	15.9	46	15.4	101	—	8	8	6.5	7.7	1.0
			A	453	14.9	45	—	75	—	7	7	6.0	9.7	1.0

(B: Before, A: After, Cr: Creatinine)

喀痰は入院時 100～200 ml の黄色膿性痰が喀出されたが，5日後には 75 ml，10日後には 25 ml と少なくなり，次第に粘性漿液性痰に変わり，2週間後にはほとんど消失した。喀痰中の菌も1週後には *S. pneumoniae* 10^4/ml，*H. influenzae* 消失，2週後には常在菌のみとなつた。胸部レ線像では1週後 50% 以上の改善がみられ，2週後投与終了時には Fig. 3 に示すようにほとんど均等陰影は消失し，胸膜癒着のみ認められた（若い頃に胸膜炎に罹患したという）。著効と判定した。

症例7 B. K. 65歳 男 無職

昭和53年12月11日夜間より急に 38°C 台の発熱あり悪寒を伴つた。咳嗽，黄色膿性痰の喀出はげしく，12月13日には喘鳴，呼吸困難を来たし当科受診し，胸部レ線像にて両肺上野に濃厚均等陰影 (Fig. 5) が認められたので，肺炎として入院した。既往症として 26 歳，27歳に肺炎に罹患している。その後，時々喀血，血痰を繰り返し，両肺上野の肺嚢胞症と診断されていた。過去における再三の喀痰中結核菌検索は陰性であつた。入院後の経過は Fig. 4 に示す通りで，白血球数 11,100，血沈1時間値 137 mm，CRP 9+ であつた。喀痰からの検出菌は *P. aeruginosa* 2×10^3～5×10^4/ml がみられたが，黄色喀痰 100～200 ml の喀出があり，他にも起炎菌があると考えられた。本剤を2g 朝夕に点滴静注し，6日後より平熱化し，喀痰も消失しほとんど自覚症状がみられなくなり，2週間投与後の胸部レ線像は著明に改善していた (Fig. 6)。

なお，この症例は入院直前に発見された早期胃癌 IIc＋III の根治手術も出来，元気に退院した。著効と判定した。

細菌学的効果については，呼吸器感染症では起炎菌と認められる菌を検出できたものは Case 1 の *S. pneumoniae*, *H. influenzae*, Case 2 の *P. aeruginosa*, Case 3 の *β-Streptococcus*, *Peptostreptococcus*, Case 4 の *H. influenzae* の4例であった。Case 2と Case 3 は菌消失しなかった。菌交代を示した症例はみられなかった。

III. 副 作 用

本剤投与の前後に一般末梢血，尿，黄疸指数，GOT，GPT，Al-p，BUN，クレアチニンおよび血清電解質などの検査を施行した (Table 2)。

9例中全例に発熱，発疹，シビレ感などの自覚症状は認められなかった。Table 2 に示すように，副作用と思われる所見は全く認められなかった。

IV. 考 察

Cefotaxime は β-lactamase に抵抗性が強く，従来の cephalosporin 系抗生物質よりさらに広域な抗菌性を有し，*H. influenzae*, *K. pneumoniae* や β-lactamase 産生 gram 陰性桿菌に対する有効性が *in vitro* で証明されている[3]。

従って，呼吸器感染症のうちでも慢性感染症で難治性複雑性の症例に有用性が見出されることが予想できる。

呼吸器感染症の治療にあたって注意しなければならない起炎菌として *S. pneumoniae*, *S. aureus*, *H. influenzae*, *K. pneumoniae* などを検出する頻度が高いことである。第 27 回日本化学療法学会総会新薬シンポジウム「Cefotaxime」で発表された集計[2]でも *S. pneumoniae*, *S. aureus* に対しては 100% の除菌率が報告され従来の cephalosporin 系抗生物質では *H. influenzae* や *K. pneumoniae* に対する抗菌力が弱く，呼吸器感染症で問題となっていたが，*H. influenzae* 96.4%，*K. pneumoniae* 62.5% と注目すべき有効率を示し，十分期待できるすぐれた成績がえられている。

さらには従来治療の可能性の少なかった *P. aeruginosa* に対しても有効率 57.1% で本剤の投与量 4～6g/日で十分治療の可能性のあることが示唆された。

従って，これらの起炎菌の多い呼吸器感染症に対して本剤の使用は優れた抗菌力を示し十分な効果が期待できるといえる。

われわれは Cefotaxime を肺炎7例，膿胸1例および肝膿瘍1例の計9例に使用し，著効2例，有効3例，やや有効3例，無効1例であった。用量については，2g～4g を1日量として，1日2回に分割点滴静注した。4g 投与が6例で多く，投与期間は7～35日で14日間投与がもっとも多かった。新薬シンポジウムの報告においても1日量 2g～4g とするものが大多数を占め，この量がほぼ妥当であろうと考える。投与期間中投与量の減量は行なわなかった。著効，有効例の投与期間は 14日間で，その効果の発現時期は早い例では翌日より自覚的他覚的症状の改善がみられはじめ，全例1週間以内に認められた。4g を 14日以上投与した3例は難治性，複雑性感染で，本剤投与以前に種々の抗生物質の投与歴がある右肺完全虚脱した膿胸，広範かつ進行した気管支拡張症を基礎疾患とする肺炎，多発性肝膿瘍の3例で起炎菌は *β-Streptococcus*＋*Peptostreptococcus*, *P. aeruginosa*＋unknown, *E. coli*＋*K. pneumoniae*＋*P. vulgaris* であった。本剤投与にも拘らず治療難でやや有効の判定であった。

副作用では，われわれは1例も経験しなかったが，新薬シンポジウム全例 1,216 例中9例が発熱，悪寒，12例が皮疹の出現ありと報告されているが，従来の cephalosporin 系抗生物質に比して多くないようである。

われわれは少ない症例の経験であったが，新薬シンポ

ジウムの報告と合せて検討すれば Cefotaxime は強力でかつ安全な新抗生物質であるということができる。

文　献

1) NEU, H. C.; N. ASWAPOKEE, P. ASWAPOKEE & K. P. FU: HR 756, a new cephalosporin active against gram-positive and gram-negative aerobic and anaerobic bacteria. Antimicrob. Agents Chemother. 15: 273～281, 1979

2) 第 27 回日本化学療法学会総会，新薬シンポジウムIII Cefotaxime (HR 756)。1979

3) DRASAR, F.A.; W.FARRELL, A.J.HOWARD, C.HINCE, T.LEUNG & J.D.WILLIAMS: Activity of HR 756 against *Haemophilis influenzae*, *Bacteroides fragilis* and gram-negative rods. J.Antimicrob. Chemother. 4: 445～450, 1978

CLINICAL STUDY OF CEFOTAXIME

TAKEHIRO TSUJIMOTO and KENICHI SHIMIZU

Department of Internal Medicine,
Hoshigaoka Koseinenkin Hospital

A clinical study of cefotaxime (HR 756, CTX), a new broad antibacterial spectrum cephalosporin, was carried out. The following results were obtained.

Eight patients with respiratory tract infections (7 cases of pneumonia and 1 case of pyothorax) and one patient with a liver abscess were treated.

Cefotaxime was administered in a dose of 1 to 2 g twice daily by drip infusion with 500 ml of physiological saline solution for 7 to 35 days.

The clinical responses of the patients with respiratory tract infections were excellent in 2 cases, good in 3 cases, poor in 3 cases and unchanged in 1 case. The result in the patient with the liver abscess due to *K. pneumoniae*, *E. coli* and *P. vulgaris* infection was poor.

Side effects were not observed.