# 新 Cephalosporin 剤 Cefoperazone (T-1551) の臨床治験

中野陽典・軸屋紘蔵・田口鐵男
大嶋一徳・太田　潤・上田進久
大阪大学微生物病研究所附属病院外科

新しいセファロスポリン系抗生剤，cefoperazone (CPZ, T-1551) について臨床的検討を行なった。

感染症患者9例を対象に本剤1日1～8g を2～13日間投与しその効果をみた。ほとんどの症例がなんらかの基礎疾患を有していた。

細菌学的効果では，*Citrobacter, S. faecalis, Klebsiella, Proteus* に対し有効であった。総合効果では胆のう炎の1例に著効，腹腔内膿瘍，膀胱炎合併の膵炎，急性虫垂炎の術後感染予防，化膿性粉瘤，腹壁膿瘍の5例に有効，肺炎，膀胱炎の2例に無効，腹腔内膿瘍の1例は *Candida, Yeast* 感染のため判定不能の成績を得た。

副作用および臨床検査値の異常変動は全例において認められなかった。

したがって本剤は安全性が高く，すぐれた抗菌力を持つ有用な抗生剤であると思われた。

新しい cephalosporin 剤 cefoperazone (CPZ, T-1551) は，グラム陽性菌ならびにグラム陰性菌に対して広範囲な抗菌スペクトラムを有し，グラム陰性菌のうち特に *Pseudomonas, Klebsiella, Enterobacter*, indole 陽性 *Proteus* などでは cefazolin, cephalothin より優ると報告されている[1]。その化学構造式は Fig. 1 の通りである。

今回本剤を臨床治験する機会を得たので，その概要を報告する。

## I. 試験対象と方法

9例の感染症をもつ入院患者に CPZ を使用した。患者の年齢は34歳から78歳（平均59歳）にわたり，男性7例，女性2例である。

疾患別にみると腹腔内膿瘍2例，胆のう炎，膵炎（膀胱炎合併），急性虫垂炎，腹壁膿瘍，肺炎，化膿性粉瘤各1例，膀胱炎2例（うち1例は前記膵炎との合併例）の計9例（10感染巣）である。

CPZ の投与方法は1回 1g～4g まで，1日1g～8gまで，総量 4g～80gまでを，筋注，one shot 静注あるいは点滴静注した。1例のみ1日1回1g を局所散布した。

Fig. 1 Chemical structure of CPZ

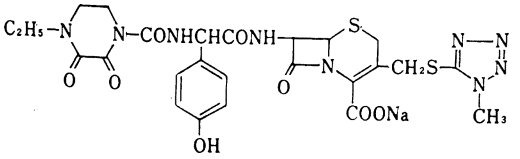


臨床効果の判定は，主として臨床症状を指標にし，可能な症例については細菌学的効果も検索した。

副作用については自他覚的症状とできるだけ投与前後の臨床検査値（尿検査：蛋白，糖，沈渣。末梢血一般：RBC, WBC, Hb, Ht, 白血球分類，血小板。肝機能：GOT, GPT, ALP, ビリルビン。腎機能：BUN, クレアチニンなど）の変動を検討した。

なお，全例，他の抗生物質などの抗菌製剤の併用は行なっていない。

## II. 臨 床 成 績

臨床成績について Table 1 に一覧表であらわし，細かい経過報告を以下に示す。

**症例1**　52歳の男性で胃潰瘍のため，胃全摘術を行なった患者である。術後 CEZ 2g を朝，夕に静注していたが，ドレーン挿入部より排液が絶えずこれが膿性化したので，CPZ を使用（フィジオゾール3号 500 ml，ネオラミン3B, FAD 20 mg, VC 500 mg に2g の CPZ を溶解し120分かけて点滴静注した），7日間計28g 投与した。投与直前の膿からは（投与後1週目に培養結果がでたが），*Candida* sp., 投与中に *Yeast*, 投与終了後に *Yeast* が証明された。投与は7日目で中止した。もちろん臨床症状は不変であった。しかし副作用については観察可能であり，臨床症状の上でも，血液化学検査，尿検査にも異常は認められなかった。

**症例2**　68歳の男性で残胃癌のため胃全摘術を行なったが，術後より発熱が続いた。術後18日目より CPZ の1g を生食液に溶解し朝夕筋注，24日目より2g を

Table 1 Clinical effect of CPZ

| Case No. | Age Sex | Diagnosis | Underlying disease | Additional treatment | Previous chemotherapy | Isolated organism | Effect | | | Toxic effect | Dose | |
|---|---|---|---|---|---|---|---|---|---|---|---|---|
| | | | | | | | Bacterial | Clinial | Overall | | Daily (g) | Total (g) |
| 1 | 52 Male | Abdominal abscess | Gastric ulcer | Drainage | CEZ (?) | *Candida* *Yeast* | — | — | — | — | 2×2 drip iv | 28 |
| 2 | 68 Male | Abdominal abscess | Gastric cancer | Operation Drainage | GM (−) | *S. faecalis* *E. coli* *Klebsiella* | Good | Good | Good | — | 1×2 im 2×2 iv | 12 18 |
| 3 | 49 Male | Pancreatitis Cystitis | Gastric ulcer | Operation | — | *Citrobacter freundii* | Excellent | Good | Good | — | 4×2 drip iv | 80 |
| 4 | 34 Male | Acute appendicitis | — | Operation | — | — | — | Good | Good | — | 1×2 iv | 8 |
| 5 | 72 Male | Pneumonia | Gastric cancer | — | — | — | — | Poor | Poor | — | 2×3 drip iv | 48 |
| 6 | 78 Male | Infectious atheroma | Diabetes mellitus Heart failure | — | — | *Proteus* | Good | Good | Good | — | 2×1 drip iv | 16 |
| 7 | 71 Male | Cystitis | Cerebral contusion Liver damage | — | DKB (−) CEZ (−) SBPC (−) | *Citrobacter freundii* | Poor | Poor | Poor | — | 1×2 drip iv | 4 |
| 8 | 37 Female | Cholecystitis | — | — | — | — | — | Excellent | Excellent | — | 2×3 drip iv | 38 |
| 9 | 70 Female | Abdominal wall abscess | Acute appendicitis | Operation Drainage | CET (−) | — | — | Good | Good | — | 1×1 local | 13 |

生食液に溶解し朝夕静注した。計30g を投与した。この間術後19日目には腹腔内ドレナージを施行した。ドレナージとともに，発赤，腫脹，疼痛，硬結，発熱等の炎症症状はとれはじめた。CPZ 使用終了時(30 g) には，ドレナージ部の排膿は持続していたが，他の症状はすべてとれた。ドレナージ部のX線造影検査で膵瘻が証明され，これが持続する排膿の原因と考えられた。CPZ 使用1日目の膿からは *Streptococcus faecalis*, *E. coli*, *Klebsiella* sp. が証明された。しかし総量 17 g 投与後は *E. coli* を残し他は消失した。臨床的効果は，ドレナージの効果と相まって CPZ の効果は有効，細菌学的効果は減少（菌の種類の減少），総合判定で有効と考えた。副作用は臨床症状においても，その他の検査値においても認められなかった。

症例3　49歳の男性で胃潰瘍術後の患者であるが，術後膵炎と膀胱炎を併発した。CPZ を1回4g 注射用蒸留水 100 ml に溶かし，60分かけて点滴静注した。これを朝夕2回，10日間続けた。膀胱炎の起因菌は，*Citrobacter freundii* であったが，CPZ 使用終了時には証明されなくなった。膵炎はアミラーゼ値で追跡したが，当初血中 3,290 単位，尿中 128 単位で CPZ 投与終了時それぞれ 160，64 単位と正常化した。臨床効果は有効，細菌学的効果は菌消失，総合効果は有効と判定した。副作用は全くなかった。

症例4　34歳男性で，急性虫垂炎（壊疽性）の手術との併用例で CPZ は1回1g 1日2回を，生食液 20 ml に溶解し 3～5分をかけて静注した。術後経過良好で CPZ は有効であったと判定した。副作用はなかった。

症例5　72歳男性で胃癌切除不能で試験開腹に終わった患者である

が，術後6日目より肺炎を併発した。CPZ を2g 3回1日6gを点滴静注した。症状改善をみないため8日間で CPZ の投与を中止した。その後 SBPC, CEZ などを使用したが症状は悪化し，術後22日目に死亡した。CPZ は無効であった。副作用はなかった。

**症例6** 糖尿病と心不全をもつ78歳の男性で，背部に感染性の粉瘤を生じた。ただちに CPZ 2gをマルトース 500 ml に溶解せしめ2時間をかけて点滴した。投与日数は8日間であった。分泌物からは *Proteus* が証明されたが，治療後には分泌物の著しい減少がみられた。臨床効果有効，細菌学的効果減少，総合効果有効と判定された。副作用はなかった。

**症例7** 71歳男性で脳挫傷にて入院中に膀胱炎を併発した。この患者は，右半身麻痺でしばしば膀胱炎による発熱を繰返していた。DKB, CEZ, SBPC などの投与で一時的には治癒していたが，すぐに再発した。尿からは *Citrobacter freundii* が証明された。前述の薬剤が無効となったので，CPZ 1回1g を注射用蒸留水 100 ml に溶解し，1日2回点滴投与，2日間投与したところで発熱もひどくなり症状も悪化したので投与を中止し AMK に変更したところ解熱し症状も改善された。副作用はなかったが，CPZ は無効であった。

**症例8** 37歳女性で胆のう炎の患者である。39°C を越す発熱と右季肋部痛，10,100の白血球増多を伴う胆のう炎と診断されてから，CPZ 2g を1日3回，100 ml の注射用蒸留水に溶かして60分かけ投与された。投与期間は7日間で最初の1日目は1回投与のみであったから計 38g が投与された。細菌学的検査はなされなかったが，白血球は正常化し解熱，臨床症状の消失をみた。著効であった。副作用はなかった。

**症例9** 70歳女性で急性虫垂炎の術後に腹壁膿瘍を形成したものである。CET 使用するも無効のため，CPZ 1gを1日1回創部に散布した。13日間これを行なった。膿は消失し有効であった。副作用はなかった。

以上9症例をまとめてみると，CPZ による総合効果は著効1例（胆のう炎），有効5例（腹腔内膿瘍，術後膵炎・膀胱炎，急性虫垂炎，感染性粉瘤，腹壁膿瘍），無効2例（急性肺炎，膀胱炎），真菌感染のため効果判定不能1例（腹腔内膿瘍）であった。CPZ による副作用は全症例において認められなかった。臨床検査値は6例において施行し，充分なデータは得られなかったが，尿，血液一般，肝・腎機能等の検査において，CPZ によると思われる異常変動もみられなかった。

## III. 考　　按

CPZ は，グラム陽性菌およびグラム陰性菌に対し，広範囲な抗菌スペクトラムを有し，特にグラム陰性菌のうち，*Pseudomonas, Enterobacter,* および indole (+) *Proteus* などでは CEZ, CET より優っているといわれている[1]。

また各種細菌産生の β-lactamase に対し強い抵抗性を示し，強力な殺菌的作用を示す[2]。

筋注・静注により高い血中濃度が得られ，ほとんど代謝されずに尿中および胆汁中に高濃度に排泄されるという[3]。今回の治験でも，症例3や8の膀胱炎，胆のう炎に有効であったことは，これらを裏づけるものと思われる。症例7の膀胱炎が無効であったのは投与量（期間）が不足であったためと思われる。

局所散布の1例が有効であったが，本剤の強力な殺菌的作用に起因するであろう。

われわれの治験では本剤は *Citrobacter freundii, S. faecalis, Klebsiella, Proteus* に有効であった。

症例2において，*S. faecalis, Klebsiella* が消失したにもかかわらず *E. coli* が残存したが，汚染度の強弱に起因したためであろうか。

副作用に関しては全く認められず 1g ~4g の1回投与量は安全である。総量80gまで投与された例でもなんら副作用はなかった。

今回の治験は少数例であったため本剤と CEZ, CET との優劣を論ずるに至らなかったが，本剤は，安全性の高い，かつかなりすぐれた抗菌作用をもつ新抗生物質であることを伺い知ることができた。今後は症例数を増してさらに検討したい。

## 文　　献


1) The 18th Interscience Conference on Antimicr. Agents & Chemoth., Abstract No. 158, Atlanta, 1978
2) The 18th Interscience Conference on Antimicr. Agents & Chemoth., Abstract No. 153, Atlanta. 1978
3) 第27回日本化学療法学会総会，新薬シンポジウムI，T-1551 抄録集，1979

# CLINCAL INVESTIGATION OF CEFOPERAZONE (T-1551)

YOSUKE NAKANO, KOHZO JIKUYA, TETSUO TAGUCHI,
KAZUNORI OHSHIMA, JUN OHOTA and NOBUHISA UEDA

Department of Oncologic Surgery, Research Institute
for Microbial Diseases, Osaka University

Cefoperazone (CPZ, T-1551), a new cephalosporin antibiotic was investigated on the clinical effectiveness and the toxic effects.

CPZ was given to 9 patients with the various infections (abdominal abscess 2, pancreatitis with cystitis, acute appendicitis, pneumonia, infectious atheroma, cystitis, cholecystitis and abdominal wall abscess).

The clinical evaluation of effectiveness was as follows: excellent in one patient with cholecystitis, good in 5 patients (abdominal abscess, pancreatitis with cystitis, acute appendicitis, infectious atheroma and abdominal wall abscess), poor in 2 patients (pneumonia and cystitis) and unknown in 1 patient (abdominal abscess of *Candida* and *Yeast* infection).

No toxic effect was noted in every case.