Cefpiramide (SM-1652) の臨床試験成績

渡辺 一功・浜本 恒男・日比野順子・椎名 和彦
泉 昭・森 健・池本 秀雄
順天堂大学医学部内科

新しいセフェム系抗生剤である Cefpiramide (CPM, SM-1652) を3例の高齢者肺炎症例に使用した。投与方法は全例点滴静注法で，投与量は1回 0.5g，1日2回より1回 1.0g，1日2回に増量した1例と当初より1回 1.0g，1日2回の2例である。臨床効果は2例が有効で，1例は効果判定不能であった。

起炎菌は3症例とも不詳で，細菌学的効果は不明である。

臨床的な副作用としては1例に本剤投与開始後 15 日で発疹を認めたが，臨床検査からは異常を認めなかった。

Cefpiramide (CPM, SM-1652) は住友化学工業(株)と山之内製薬(株)とで共同開発されたセフェム系に属する新しい抗生剤であり，その化学構造式は Fig. 1 に示すとおりである。

化学構造上7位側鎖に hydroxypyridine 環をもち，cephalosporinase には安定であるが，penicillinase (I型) にはやや不安定であるとされている。また3位側鎖に tetrazole 環をもつため代謝を受けにくく，グラム陽性球菌，グラム陰性桿菌に対する抗菌力は既存のセフェム系とほぼ同等であるが，抗菌スペクトルは *P. aeruginosa* をはじめとするブドウ糖非醗酵グラム陰性桿菌にもおよび，特に *P. aeruginosa* には既存の Cefoperazone (CPZ), Cefsulodin (CFS) と同等の最小発育阻止濃度を示すという。

今回，われわれは僅か3症例ではあるが，高令者の肺炎症例に本剤を投与する機会を得たので，その臨床効果および副作用について報告する。

I. 対象と方法

対象患者は順天堂大学内科および関連病院に入院した肺炎症例3例であり，Table 1 にその内訳を示すごとく，随伴性胸膜炎を伴った 70 歳女子，78 歳男子，74 歳女子のいずれも高齢者の症例である。

本剤の投与方法は症例1は1回，0.5g を溶解液 200 ml に溶解し，1日2回の点滴静注を5日間試み，臨床効果が不充分であったため，それ以後は1回，1g，1日2回の点滴静注を 21 日間試みた。症例 2，3 は当初より本剤1回，1g を1日2回点滴静注で 15 日間投与した。

Fig. 1 Chemical structure of CPM

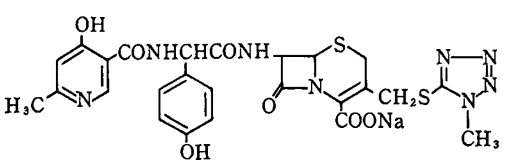

II. 効果判定基準

効果判定の基準についてはわれわれは以下の5つの基準に従って判定している。

(1) 著効 (Excellent)：CPM 投与後に速やかに起炎菌の消失と臨床的な自・他覚所見の改善をみたもの，また他剤が無効で本剤の投与により臨床所見の改善をみたもの，特に急性感染症では3日以内に解熱したもの。

(2) 有効 (Good)：本剤の投与により自・他覚症状が明らかに改善したもの。

(3) やや有効 (Fair)：本剤の投与により臨床所見の改善はみられたが，完全な寛解にいたらなかったもの。

(4) 無効 (Poor)：本剤の投与により臨床所見の改善がみられなかったもの，あるいは臨床所見が悪化したもの。

(5) 判定不能 (Not determined)：本剤の投与中に他剤，特に他の抗菌剤，副腎皮質ホルモン，γ-グロブリン製剤などを併用したもの，または本剤の適応疾患とは考えられない症例に投与した場合。

III. 臨床成績

(1) K. U. 例，70 歳，女子。

糖尿病が基礎疾患にあり，3か月前の老人健診の胸部レ線像で異常を指摘されていたが，精査することなく放置していた（ただし，1年前の胸部レ線像では異常は指摘されていない)。既往歴としては 30 歳代，40 歳代に

Table 1 Clinical results of CPM

Case No.	Age, Sex	Diagnosis (Underlying disease)	Administration of CPM			Causative organism	Clinical effect	Side effect
			Route	Daily dose (g×times)	Duration (days)			
1. K.U.	70, F,	Pneumonia with pleurisy (Diabetes mellitus)	d.i.v.	0.5×2 1.0×2	5 21	Unknown	Good	(−)
2. S.I.	78, M,	Pneumonia (Liver cirrhosis) Hepatoma	d.i.v.	1.0×2	15	Unknown	N.D.	Eruption
3. S.S.	74, F,	Pneumonia	d.i.v.	1.0×2	15	Unknown	Good	(−)

N.D. : Not determined

肺炎に罹患，また頸部淋巴腺炎のため放射線療法を受けている。

今回，咳，膿性痰，発熱が出現したため某医を受診，胸部レ線像にて肺炎を指摘され，同時に赤沈値の亢進，白血球増多を指摘され入院した。臨床的には咳，膿性痰を認め，軽度の発熱を認めた。入院時の胸部レ線像はFig. 2 に示すように，右葉間の胸水と右上肺野に浸潤像を認める。起炎菌は不詳である。CPM を1回，0.5g，1日2回の点滴静注を5日間試み発熱は消失したが，その他の臨床症状の改善がないため，第6日より本剤を1回，1g，1日2回の点滴静注に増量した。この結果，咳，および喀痰の減少，性状の改善，胸部レ線像の改善を認めた。臨床経過は Fig. 3 に示すとおりであり，白血球数の減少，CRP の減少を認めた。胸部レ線像は Fig. 4 に示すように，陰影の完全な消失は認めてはいないが，浸潤像および葉間胸水の減少を認めており有効な症例である。なお胸部レ線像での葉間の陰影はその後4か月後の胸部レ線像でも残存していた。

（2） S.I. 例，78 歳，男子。

基礎疾患に肝硬変症→ヘパトーム，心房細動をもち，喉頭腫瘍（?）のため気管切開→気管開窓術を施行されている。

Fig. 2 Case No. 1, 70 y.o., F., Pneumonia

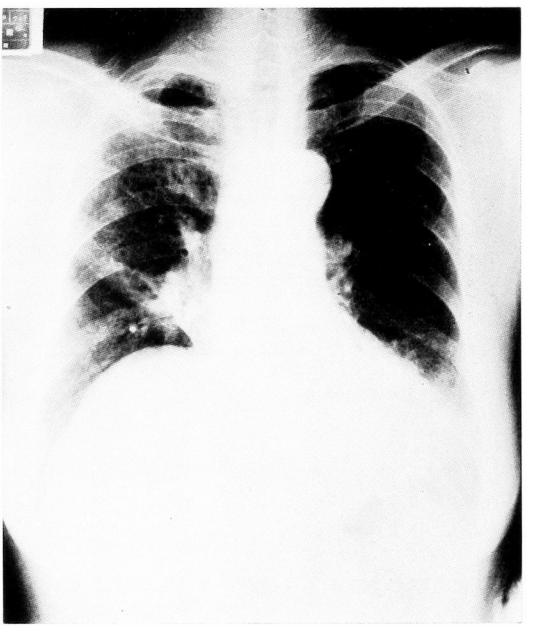

Fig. 3 Clinical course of case No. 1

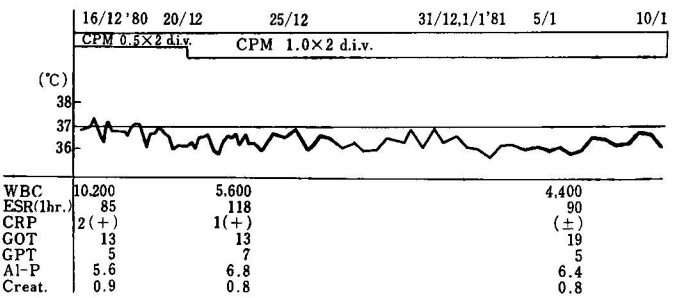

Fig. 4 Case No. 1, 70 y, Pneumonia

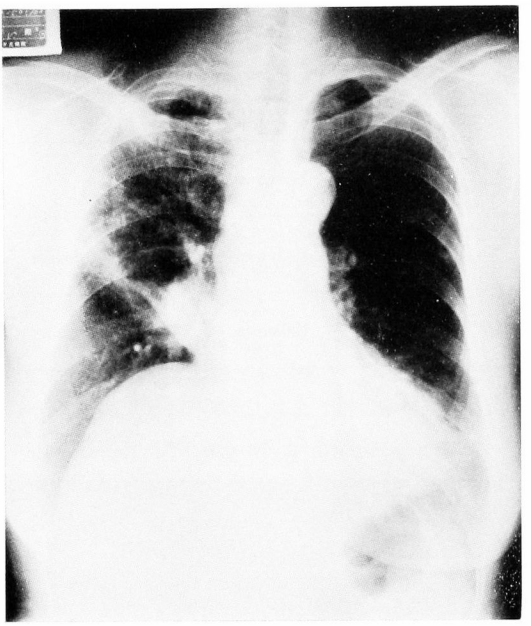

Fig. 5 Clinical course of case No. 2

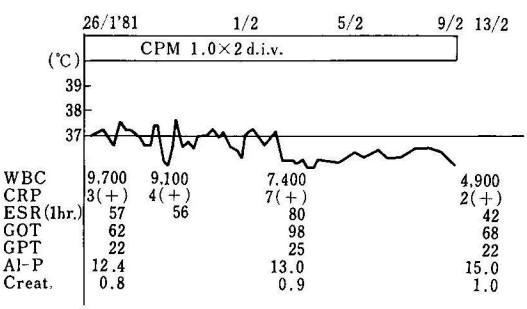

今回は昭和 56 年 1 月 23 日頃より感冒症状が出現したため某医の加療を受けていたが，40℃ にいたる発熱，咳，膿性痰，呼吸困難が持続するため入院した。

入院時の胸部レ線像は両側の肺炎像に心不全を合併している。本剤 1 回，1g，1 日 2 回を点滴静注の開始にて解熱傾向が認められ，自覚的にも呼吸困難，咳，膿性痰は減少を認めているが（Fig. 5），本症例は重篤であるため γ-グロブリン製剤の併用が行なわれたため，臨床効果は判定不能とした。本剤投与開始後 15 日目頃より軀幹を中心に発疹が出現したため本剤の投与を中止している。しかし好酸球の増多は認めていない。1 月 31 日には左下肺に自然気胸を併発しているが，漸次改善している。経過中の GOT, Al-P の変動は基礎疾患としての肝疾患によるもので本剤によるものとは考えられない。

（3） S. S. 例，74 歳，女子。

Fig. 6 Case No. 3, 74 y, Pneumonia

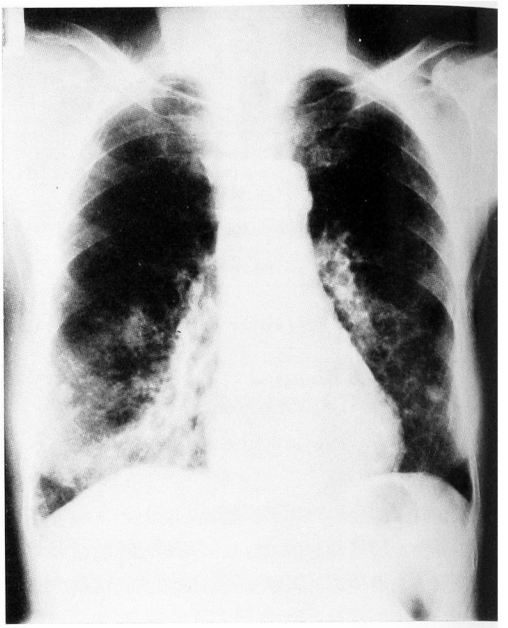

Fig. 7 Clinical course of case No. 3

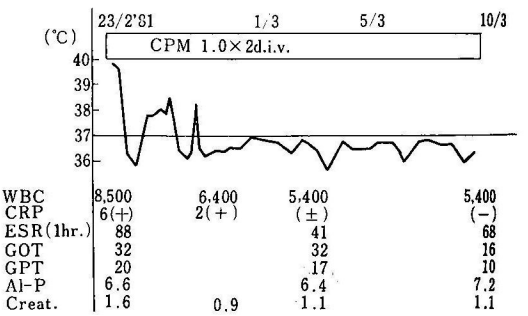

本症例は特に基礎疾患を認めないが，昭和 56 年 2 月 17 日頃より感冒症状が出現し，発熱，咳，膿性痰が増強したため某医の治療を受けるも症状の改善がなく，胸痛，呼吸困難も増強したため入院した。入院時の胸部レ線像は Fig. 6 に示すように右下葉に浸潤像を認める。起炎菌は不詳であった。入院後本剤 1 回，1g，1 日 2 回の点滴静注を開始した結果，Fig. 7 に示すごとく第 5 日には解熱し，自・他覚所見は著明に改善している。胸部レ線像も Fig. 8 に示すように右下葉の浸潤像は減少しており，CRP も陰性化した有効な症例である。

IV. 副 作 用

本剤投与によると思われる下痢，嘔気，嘔吐，血管痛などの自覚症状の発現はみられなかったが，1 例に本剤投与 15 日で発疹を認めた。

また本剤投与前後の臨床検査値の変動は Table 2 に示

Fig. 8 Case No. 3, 74 y, Pneumonia

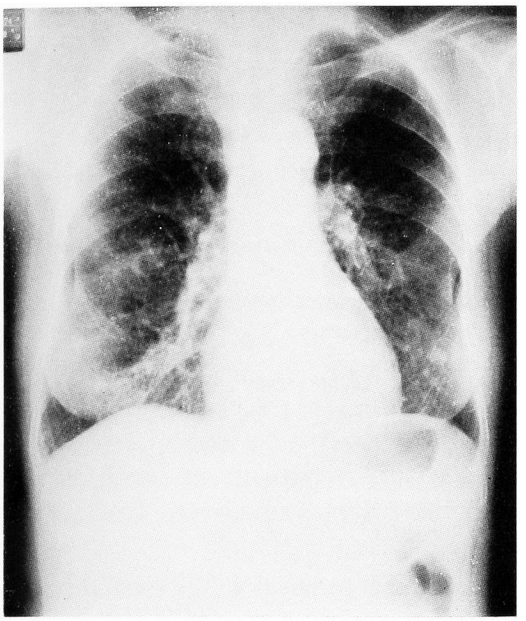

すが，特記すべき異常値はみられなかった。症例2のGOT，Al-P の変動は基礎疾患の肝疾患によるものであり，本剤とは関係ない。

V. 考　　按

CPM はグラム陽性菌にも，グラム陰性菌にも抗菌力をもち，しかも *Pseudomonas* 属にも優れた抗菌力をもつという特徴をもち，ヒトに静脈内投与した場合の血中濃度は既存のセフェム系抗生剤のなかでは高く，生物学的半減期は4～5時間で，しかも連続投与による蓄積性はみられないという特徴をもっている。

今回，われわれは僅か3症例ではあるが高齢者の肺炎症例に本剤を投与して，2例が有効，1例が効果判定不能といった成績を得た。副作用に関しては1例に発疹を認めたが，臨床検査値の異常は認められなかった。

文　　献

1) 第 29 回日本化学療法学会西日本支部総会，新薬シンポジウムII。SM-1652, 1981

Table 2 Laboratory findings

Item \ Case	K. U.		S. I.		S. S.	
	B	A	B	A	B	A
RBC ($\times 10^4$)	387	378	486	449	372	398
Hb (g/dl)	11.9	11.8	15.3	15.5	11.8	11.6
Ht (%)	36.5	36.5	46.0	50.0	39.0	38.0
WBC	10,200	5,400	9,700	4,900	8,500	5,400
Band (%)	5	0	5	6	22	2
Seg. (%)	82	73	71	60	66	60
Lym. (%)	11	35	22	30	10	34
Mono. (%)	2	2	2	3	2	3
Eos. (%)	0	6	0	1	0	1
Baso. (%)	0	0	0	0	0	0
CRP	2(+)	(±)	3(+)	2(+)	6(+)	(−)
Th ($\times 10^4$)		33.6		15.2	23.0	21.0
ESR (1 h.)	85	95	57	80	88	68
GOT	13	19	62	68	32	16
GPT	5	7	22	22	20	10
Al-P	5.6	5.8	12.4	15.0	6.6	7.2
Cr.	0.9	0.6	0.8	0.8	1.6	1.1
Na	145	142	138	135	138	139
K	3.9	4.3	4.2	4.6	4.2	4.7
Cl	107	106	102	98	98	100
Urinalysis						
Protein	(−)	(−)	(−)	(−)	(−)	(−)
Sugar	(−)	(−)	(−)	(−)	(+)	(−)
Coomb's t(d)	(−)	(−)	(−)	(−)	(−)	(−)

B : Before, A : After

CLINICAL RESULTS OF CEFPIRAMIDE (SM-1652)

KAZUYOSHI WATANABE, TUNEO HAMAMOTO, JUNKO HIBINO
KAZUHIKO SHIINA, AKIRA IZUMI, TAKESHI MORI and HIDEO IKEMOTO
Department of Internal Medicine, Juntendo University School of Medicine

Cefpiramide(CPM, SM-1652)is a new cephem antibiotics against a broad spectrum of gram-positive and gram-negative microorganisms especially *Pseudomonas* sp.

Cefpiramide was administered by drip infusion to 3 cases of pneumonia in old age.

The clinical effectiveness was good in 2 cases and the clinical result of remaining one case was unable to be judged.

As to side effects, one case of eruption was observed but no serious side effects were found on clinico-laboratory findings.